

# Report

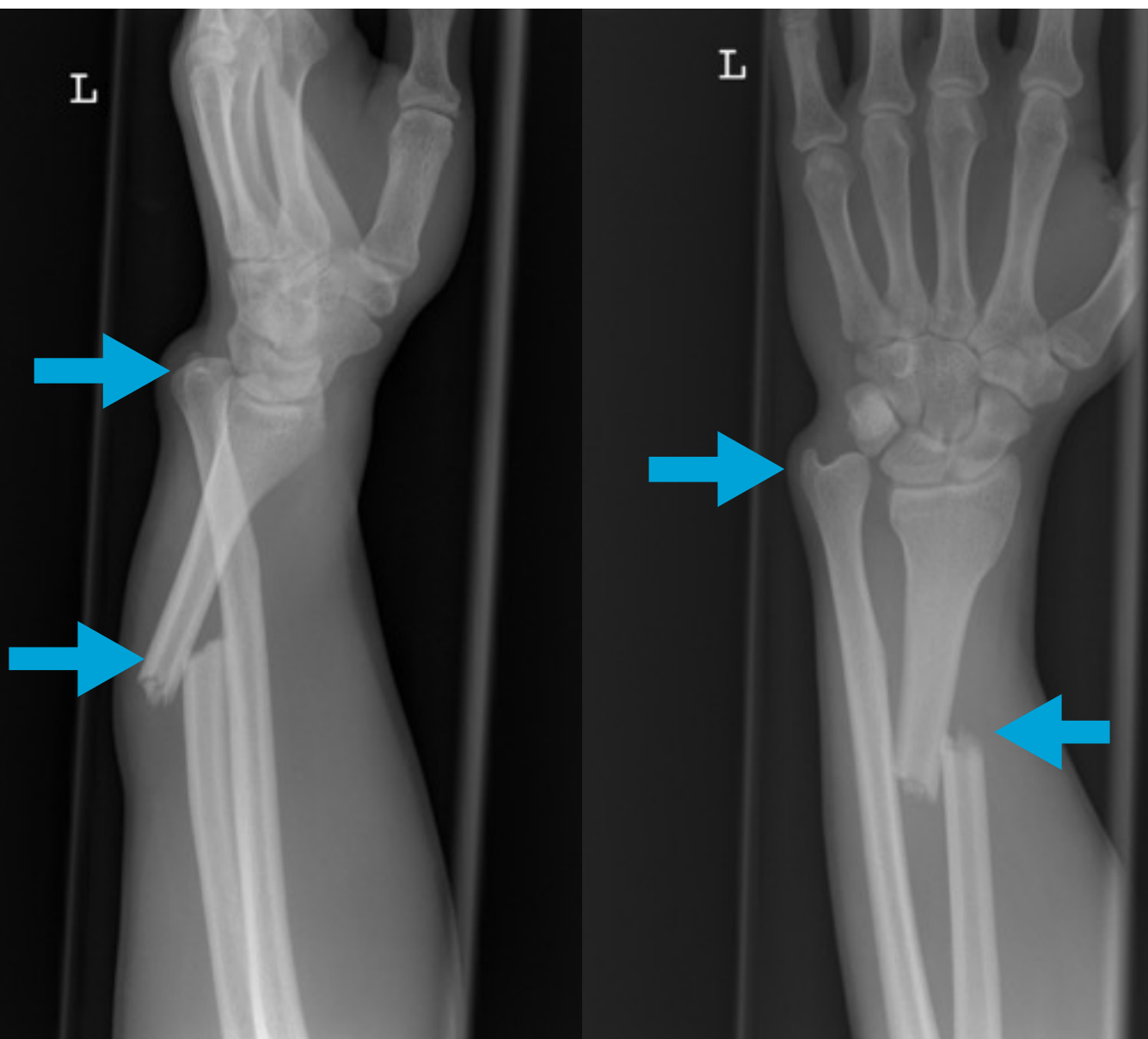
## Galeazzi-Fraktur

### Fragestellung:

Fahrradsturz, Fehlstellung distaler Unterarm, V.a. Fraktur

### Befund:

Dislozierte Radiuschaftfraktur links mit Luxation der Ulna im distalen Radioulnargelenk.



## Wiki:

*Unter einer Galeazzi-Fraktur (nach dem italienischen Chirurgen Riccardo Galeazzi, 1866 bis 1952) versteht man den Bruch des Radius im Schaftbereich oder handgelenksnah mit Riss der Membrana interossea und der Bandverbindung mit der Ulna (Elle) - dem distalen Radioulnargelenk (DRUG) und dadurch verursachter (Sub-)Luxation (Verrenkung) der Elle. Verursacht wird eine Galeazzi-Fraktur durch Gewalteinwirkung auf den auswärts gedrehten Unterarm.*