

Report

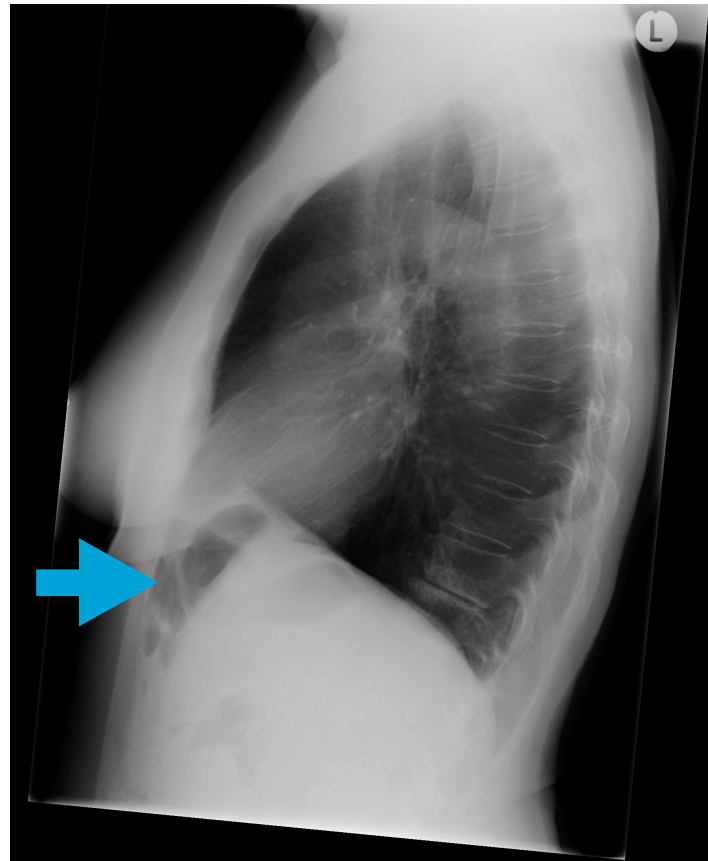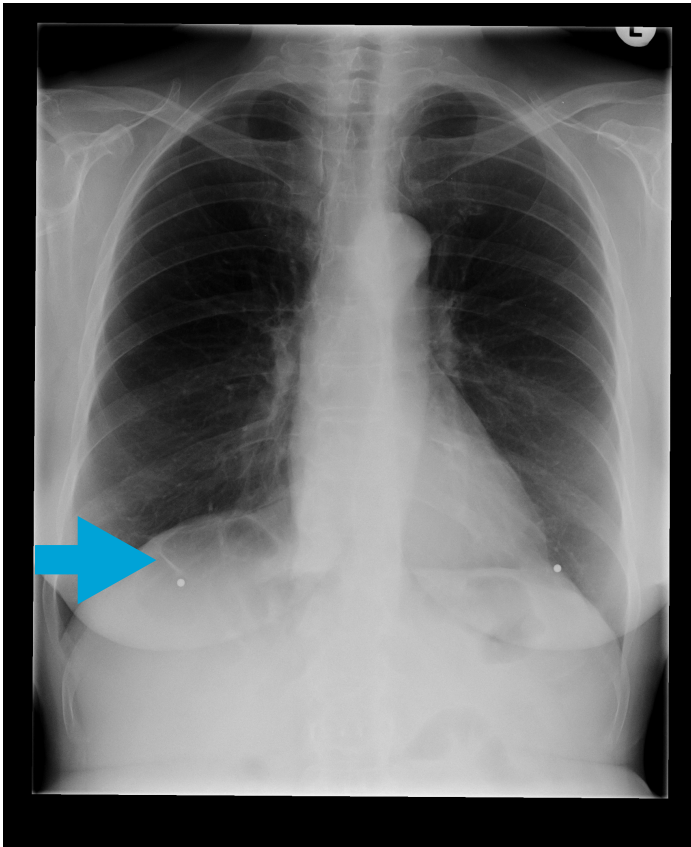
Fragestellung:

Präop Herz/Lungenbefund, Filiae?

Beurteilung:

Chilaiditi-Syndrom.

Konventionell-radiologisch kein Anhalt für suspekte Lungenrundherde.
Im übrigen unauffälliger Herz-Lungen-Status.



Wiki:

Das Chilaiditisyndrom oder Chilaiditi-Syndrom beschreibt in der Medizin eine Verlagerung und Drehung von Dick- und seltener Dünndarmanteilen von weiter fußwärts nach kopfwärts (kranial) zwischen Zwerchfell und Leber. Normalerweise findet sich in diesem Bereich kein Darm. Das Syndrom ist eine anatomische Variante und nicht notwendigerweise von Krankheitswert.